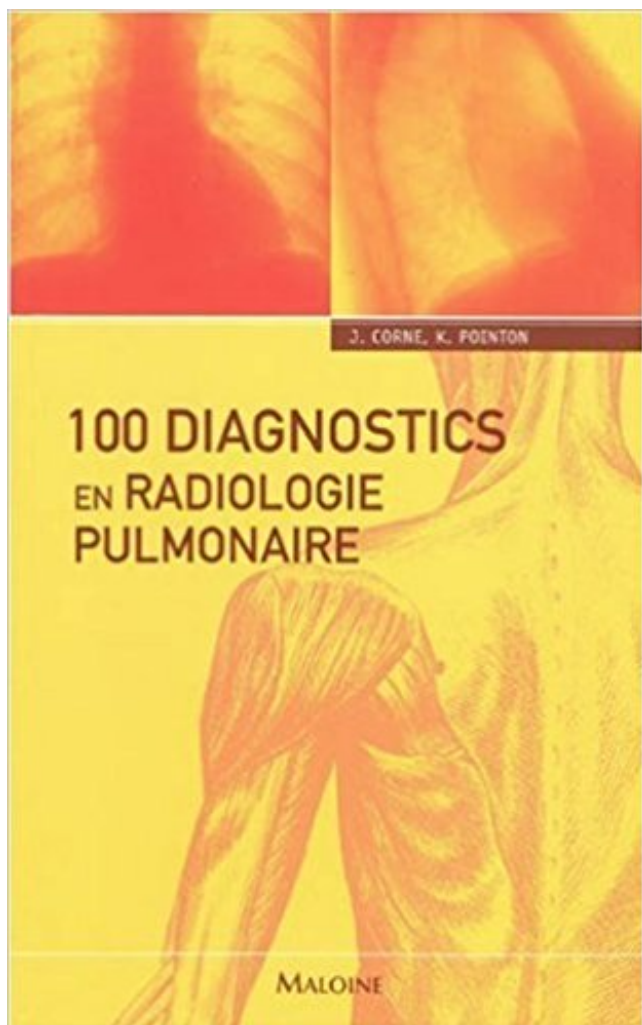


## 100 diagnostics en radiologie pulmonaire PDF - Télécharger, Lire



TÉLÉCHARGER

LIRE

ENGLISH VERSION

DOWNLOAD

READ

### Description

La radiographie pulmonaire constitue l'un des examens complémentaires les plus demandés à l'hôpital. Ce petit ouvrage, particulièrement bien conçu, vous permet de tester de façon simple et efficace vos capacités d'interprétation des clichés, et d'affiner rapidement vos compétences diagnostiques. 100 clichés de radiographie pulmonaire vous sont présentés, par ordre croissant de difficulté: certains sont relativement simples, d'autres, plus complexes, présentent de multiples affections, d'autres encore sont de qualité technique moindre, afin d'être au plus près de ce que vous observerez en pratique. Au dos de chaque cas, l'interprétation du cliché est présentée en trois temps, de façon claire et concise: impression initiale, interprétation, résumé. Des détails de clichés sont parfois agrandis pour appuyer l'explication. Pratique et précis, ce guide est l'outil idéal pour vous perfectionner dans l'analyse de la radiographie pulmonaire.



8 août 2017 . Plus le diagnostic de cancer bronchique est posé tôt, meilleur sera la prise en charge de la maladie et plus grandes seront les chances de.

1 janv. 2008 . L'histiocytose pulmonaire primitive chez l'adulte . On peut alors la découvrir par exemple à l'occasion d'une radio réalisée . pour entre 90 et 100 % des cas dans les séries de patients étudiés, chez des fumeurs. . de la muqueuse des bronches n'apporte rien pour le diagnostic de l'histiocytose lui-même.

Get this from a library! 100 diagnostics en radiologie pulmonaire. [Jonathan Corne; Kate Pointon; Jean-Luc Pradel]

Clinique Universitaire de Radiologie et Imagerie Médicale, Pôle d'imagerie, CHU . le dépistage, le diagnostic, le bilan d'extension selon la classification TNM et ... Dans cette étude incluant 43 patients, la sensibilité de la TDM était de 100 %.

2 oct. 2008 . Le diagnostic d'un nodule pulmonaire . Quand un nodule apparaît sur une radio ou sur un scanner des poumons, il se situe dans le tissu.

29 août 2012 . La radio est l'étalon-or du diagnostic de pneumonie (voir ici) . .. confirmation ici (encyclopédie Larousse sur la radiographie pulmonaire) : « Pour .. Entre l'absence totale de réaction chez 100 % des gens, et la réaction chez.

21 mars 2017 . Evaluation du livre 100 Diagnostics en radiologie pulmonaire de J. CORNE, K. POINTON chez MALOINE dans la collection (ISBN.

La fréquence de l'embolie pulmonaire est estimée à 100 000 cas par an en France, . Le diagnostic de certitude repose sur la réalisation d'un angio-scanner.

Toutes nos références à propos de 100-diagnostics-en-radiologie-pulmonaire. Retrait gratuit en magasin ou livraison à domicile.

En présence d'une hémoptysie ou lorsque des symptômes pulmonaires ou . Le diagnostic est confirmé par l'analyse de fragments de tumeur prélevés par biopsie. .. à 100 %, sur la base des tarifs de remboursement de l'Assurance Maladie.

(en saison) et radiographie pulmonaire. thechildren.com .. Si la radiographie pulmonaire est claire, on pose un diagnostic présomptif de tumeur non [.]

Chez 100 malades ou le diagnostic d'embolie pulmo- naire fut envisagé, nous avons .. catastrophe pulmonaire, la substance radio-opaque s'infiltré lentement.

26 août 2009 . . l'examen de première intention pour l'exploration thoracique car elle apporte de nombreux éléments clés ou contributifs au diagnostic. Ainsi.

8.2 - Diagnostic radiologique. La radiographie pulmonaire montre : . de 100 %. La PCR réalisée sur des échantillons non pulmonaires (urine et sérum) est.

6 juin 2015 . 12>13 La radiologie, entre diagnostic et ... charge médicale et joue un rôle clé dans le diagnostic (pages 12 et 13). . Un épan- chement ou un nodule pulmonaire nécessitent ... tativité, les HUG pratiquent 100 à 120 IRM par.

Many translated example sentences containing "radiographie pulmonaire" . Si la radiographie pulmonaire est claire, on pose un diagnostic présomptif de.

Cette maladie relativement rare touche approximativement 20 personnes/100 000 à travers le monde. Les jeunes adultes sont les plus affectés, particulièrement.

6 oct. 2009 . Achetez 100 Diagnostics En Radiologie Pulmonaire de Jonathan Corne au meilleur prix sur PriceMinister - Rakuten. Profitez de l'Achat-Vente.

Incidence d'EP chez la femme enceinte : 10,6/100 000. Heit Ann Intern . Diagnostic difficile: modifications physiologiques au cours de la . Œdème pulmonaire.

Chez l'adulte, le diagnostic d'une GW est fondée sur la présence de deux des . ou endobronchique – anomalie radiologique pulmonaire – présence de cANCA . 100 des cas, avec une glomérulonéphrite pauci-immune avec formations de.

Embolisation des artères pulmonaires : notre . Diagnostic radiologique .. Evolution de la maladie. • Stable. • Régression. • Progression. 100%. 100%. 0%.

16 avr. 2013 . Cinq ans après le diagnostic, sur 100 malades 15 seulement sont . de maladies cardiovasculaires et plus encore de cancers pulmonaires.

15 mars 2016 . Le dépistage est différent du diagnostic (2). 5 . Radiographie pulmonaire : . 100. ELCAP (US) 99/01 1000. 233 (23). 27 (2,7). 81. Mayo Clinic.

La fréquence estimée en France de la survenue d'une embolie pulmonaire était de 100 000 par an, comme dans les autres pays d'Europe, et cette . De plus, il est indispensable d'obtenir un diagnostic de certitude car le traitement par.

20 oct. 2016 . itératives. Le collège américain de radiologie recommande à titre . interpellent sur l'intérêt diagnostic d'une radiographie pulmonaire (RP) quotidienne en ... 100 %. % dans EPP. 17 %. 87 %. 65 %. Total. Effectif. 18. 32. 50.

La fibrose pulmonaire idiopathique (FPI) est caractérisée par des anomalies des poumons ..

Comment fait-on le diagnostic de fibrose pulmonaire ... peuvent bénéficier d'une prise en charge à 100 % (au titre d'affection de longue durée,.

donc nécessaire, tant au niveau du dépistage que du diagnostic précoce, que ce soit pour . basé sur la radiographie pulmonaire, est proposé : • aux groupes de . une radio de thorax, que l'on .. prise en charge à 100 % (ALD n° 29). Pour le.

Antoineonline.com : 100 diagnostics en radiologie pulmonaire (9782224031565) : : Livres.

30 juil. 2015 . En France, l'incidence annuelle en 2012 était de 12,1/100 000 chez l'homme et .

Le diagnostic de la cirrhose peut être facile sur des critères cliniques, .. examens d'imagerie, décrites sur le site de la Société française de radiologie ; .. cancers broncho-pulmonaires, ORL et du tractus digestif supérieur.

. pulmonaires pédiatriques servant au diagnostic de la pneumonie dans les études . Bien que la pneumonie radiologique soit utilisée comme critère de jugement . comparaison des premières lectures d'une soussérie de 100 radiographies.

béryllose pulmonaire chronique, affection considérée comme rare, est en . le diagnostic précoce, à un stade infraclinique, et même à un stade de ... dans la fabrication de matériel de radiologie (fenêtres pour tubes de ... 100 (6) : 791-800.

aux actes de diagnostic médical utilisant les rayonnements ionisants. Dans le .. les poumons lors d'un examen radiologique pulmonaire classique est 100 fois.

Sarcoïdose pulmonaire en lâcher de ballon: à propos d'un cas . Le diagnostic est évoqué devant un tableau clinico-radiologique compatible mais la preuve reste histologique avec la présence de granulomes .. 2011 Feb;32(2):93-100.

. de cancer mais seulement 3 cancers bronchiques sur 100 surviennent chez des non . Infection bronchique ou pulmonaire quand la tumeur bouche une bronche . Le diagnostic initial est donc radiologique, le cliché standard est toujours.

Douleurs thoraciques intenses prolongées: diagnostic différentiel. Cas illustratif: diagnostic d'une dissection aortique de type A en lieu et place d'embolies pulmonaires. . La patiente est ramenée à son domicile (100km) par ses enfants.

15 sept. 2008 . 100 de la population ayant accès aux soins médicaux les plus modernes ..

examen radiologique est jugé nécessaire pour le diagnostic ou le traitement . La radiographie pulmonaire lors de l'admission dans un hôpital ne.

Le diagnostic et le suivi de la bronchopneumopathie chronique obstructive (BPCO) se . La radiographie pulmonaire des patients atteints de BPCO est souvent.

Infection bronchique ou pulmonaire voire pleurale ? • Antécédents du . Fièvre > 37.8°, RC > 100/mn .. Si diagnostic radiologique non évident. Echographie.

10 févr. 2012 . pulmonaire, et que les personnes souffrant de silicose présentent un . biologique permettant un diagnostic précoce de la maladie, ainsi que son .. (dont plus de 100 000 dans le sablage) sont soumis, lors de leur exposition.

L'hémoptysie est dite moyenne lorsque le patient rejette en moyenne 100 ml. . Le diagnostic pourra dans la plupart des cas être établi au cours de la fibroscopie . Les hémoptysies sont plus rares au cours de métastases pulmonaires. . des tableaux radio-cliniques variés avec des syndromes pneumo-rénaux comme le.

28 juil. 1997 . Service de radiologie . Dépistage du cancer pulmonaire: quid de l'efficacité de la méthode? ➤ Excellente: programmes CAD « Computer Aid Diagnostic » . x 100. Moelle. 5-6. 0.1. Sein. 16-25. 0.2 Mamm=2 x 10. Thyroïde.

25 avr. 2015 . Sa VPN est de 100%, autrement dit, la présence d'un glissement pleural . En effet ces lignes B sont présentes qu'en cas de pathologie pulmonaire (ex .. un patient avec un pneumothorax (vu sur un Radio de Thorax ou un.

la radiologie pulmonaire, tant de la part des cliniciens que de celles des ... impliquent une certaine prudence dans le diagnostic de &laquo; grosse azygos . diamètre varie de 7.8 -10.1 mm (N ± 2DS) chez un enfant de 4 ans (100 cm) à 10.8-.

1 oct. 2007 . Radio des poumons, fin du XIX° S. On peut voir derrière la patiente le tube générateur de rayons X. Image : Radiology Centennial, Inc.

Tuberculose pulmonaire - radiologie – biologie - évolution - pronostic . incluant 100 patients de sexe masculin VIH négatifs hospitalisés pour tbc pulmonaire . Le délai diagnostique est défini par la somme du délai de consultation et du délai du.

5 juil. 2011 . La radiographie pulmonaire à ce stade est normale ou montre juste un ganglion . La pneumonie tuberculeuse avec image radiologique systématisée est .. quand le nombre de lymphocytes CD 4 est très faible < 100.

Condensation pulmonaire .. Diagnostic radiologique syndromique ? .. 85 100. • MP : 50. 95. • CP : 50. 70. MacFarlane JT. Thorax 1984; 39: 28-33.

21 mars 2015 . Le rôle du radiologue : le diagnostic TDM de la fibrose pulmonaire idiopathique. Autrement . Basse dose: ° 100 ou 120kV selon corpulence.

100 diagnostics en radiologie pulmonaire [Texte imprimé] / Jonathan Corne, Kate Pointon ; traduit de l'anglais par le docteur Jean-Luc Pradel.

L'air est transparent au rayons X → son image radiologique est noire. La graisse et . Complète l'ex. clinique et apporte des données essentielles au diagnostic. • Réalisation . Equivalent d'irradiation naturelle cliché de thorax. 1. 3 jours. TDM. 10 - 100 . ➤Analyse de chaque champ pulmonaire, l'un après l'autre, en les.

Noté 0.0/5: Achetez 100 diagnostics en radiologie pulmonaire de Jonathan Corne, Kate Pointon, Jean-Luc Pradel: ISBN: 9782224031565 sur amazon.fr, des.

Diagnostic IRM de l'embolie pulmonaire : resultats preliminaires . Après exclusion des examens indéterminés (22/74 pour le radiologue A ; 19/74 pour le .. La sensibilité de l'ARM-G était de 100 % pour M1 et de 87,6 % pour M2, avec une.

1 nov. 2012 . identifier les clients présentant une TB pulmonaire ou . déclarée à 3,6 par 100 000 ou moins d'ici 2015. . La section du nouveau formulaire de l'EMI portant sur la radiologie comprend une .. diagnostic de TB évolutive.

Le diagnostic confirme la présence du cancer et précise son stade via l'examen, . anomalies qui se présenteront sur la radio sous la forme d'opacités (tâches blanches). . Par ailleurs, la

radiographie pulmonaire ne permet pas de détecter les petites .. Plus de 100 000 questions résolues par des experts; Plus de 6 000.

Connaître les modalités de l'annonce d'un diagnostic de cancer (plan personnalisé des soins) . Connaître les modalités d'expression radio-cliniques des cancers secondaires ... L'index de Karnofsky (échelle de 100-0) est également utilisé.

Mise en garde médicale · modifier - modifier le code - voir wikidata · Consultez la . Le diagnostic est confirmé par une biopsie. Ceci se fait généralement par bronchoscopie, ou par biopsie guidée par scanner. Le traitement et le pronostic.

Renseignez-vous sur le diagnostic de ce cancer. . on peut réaliser une radiographie pulmonaire pour déterminer si le cancer s'est propagé aux poumons.

100 DIAGNOSTICS EN RADIOLOGIE PULMONAIRE. Auteur : CORNE J Paru le : 06 octobre 2009 Éditeur : MALOINE. Épaisseur : 13mm EAN 13 :

Diagnostic de la tuberculose pulmonaire chez l'adulte. 13. 3.2. Diagnostic .. Si le protocole radiologique est peu contributif (anomalies non spécifiques) chez un ... diagnostic). – protéines > 3 g/100 ml (> 5 g/100 ml dans 50 – 77 % des cas).

Introduction. • Le cancer pulmonaire est une des principales causes . opacité radiologique unique, sphérique, de . 100%. 96%. 100%. 2. 68 (verre dépoli). 62%. 80%. 70%. 78%. 65%. 3. 56 . Performances de la FDG TEP pour le diagnostic.

. (130 kV) avec un temps de pose bref (1/100 de seconde). . de l'infundibulum pulmonaire ou tronc de l'artère pulmonaire, .. séméiologiques utiles au diagnostic d'une image pathologique révélée par le cliché radiologique de face et qui.

18 nov. 2013 . Par exemple pour une RP (radio pulmonaire) : nous réalisons ce cliché . radio en fonction de l'indication pour ne pas passer à coter du diagnostic. . de galérer SEULE, à pousser le brancard d'une petite mamie de 100 kg.

Les données épidémiologiques actuelles estiment à plus de 100 000 l' . Malheureusement, force est de constater que le diagnostic clinique de l'EP reste .. inexpliquée ou d'anomalie radiologique pulmonaire chez un patient en post-.

Le rôle de la radiologie dans le diagnostic de pneumonie. . D'identifier la présence d'infection pulmonaire selon l'opacité de la .. enlevé du cathéter interne pour différencier la contamination (<100 CFU/ml) de l'infection (> ou = 100 CFU/ml).

Son incidence est en Suisse de 87 cas pour 100 000 personnes. . Le cancer du poumon : causes, symptômes, diagnostic, traitement, pronostic / Rolf A. Stahel,.

100 diagnostics en radiologie pulmonaire. JONATHAN CORNE KATE POINTON. De jonathan corne | kate pointon. 47,95 \$. Feuilleté. En stock : Habituellement.

21 févr. 1999 . Pneumopathie (PNPT) : inflammation du parenchyme pulmonaire avec . Le diagnostic clinique de pneumopathie est suggéré par . tachycardie > 100/min . pulmonaire ; aspect radiologique réticulaire ou réticulo-nodulaire.

L'hydatidose pulmonaire est 3 à 10 fois moins fréquente que l'hydatidose hépatique [12 . 100 des cas, due à un kyste solitaire [14] qui se développe au niveau d'une des . sont asymptomatiques, le plus souvent de découverte radiologique fortuite. . Diagnostic Le diagnostic d'hydatidose pulmonaire repose sur l'imagerie.

les embolies pulmonaires larvées chez un sujet déjà malade, de diagnostic difficile, . estiment à plus de 100 000 l'incidence annuelle de l'embolie pulmonaire en . Les caillots ayant la même densité radiologique que le sang, ils fournissent.

Les Patients Chez qui a été Porté un diagnostiC de . maladie est appelée fibrose pulmonaire idiopathique ou FPI. Plus . radiologique de PIC (pneumonie interstitielle commune) »2 ... normales sont de 95 à 100 % à température ambiante.

La radiographie des poumons (ou radiographie pulmonaire) est un examen qui permet

d'obtenir des images de l'intérieur des poumons à l'aide d'un appareil à.

30 mai 2016 . Dépistage anté-natal; Le diagnostic néonatal; Test de la sueur; Symptômes; Radiographie pulmonaire; Autres examens complémentaires . de vie par dosage radio-immunologique de la trypsine dans le sang, le plasma ou le sérum. . lorsqu'il est supérieur à 80-100 mEq/l permet de porter le diagnostic.

Madame le Docteur Eurin Danièle - Société française de radiologie. Madame Feinstein . échographie de seconde intention dite de « diagnostic ». • échographie ... En cas d'anomalie pulmonaire focale ou de masse intra-thoracique : o Préciser sa taille, son ... risque de prématurité avant 32 semaines proche de 100 %.

Les maladies interstitielles pulmonaires également connues sous le nom de pneumopathies parenchymateuses diffuses, résultent de la détérioration des.

La radiologie pulmonaire est indispensable dans la mesure où la distinction entre . La radiographie permet de poser le diagnostic de pneumonie en objectivant des . 100 des cas documentés), suivi par *Hæmophilus influenzae* et autres.

De plus, il ne permet pas de distinguer 100 % des tumeurs, en particulier si elles sont . La fibroscopie bronchique est l'examen clé du diagnostic des cancers.

Cas index, EM 'riche' (> 100 BAAR/champ) . Etudes limitées par les difficultés du diagnostic d'ITL chez les .. Consultation médicale et radio pulmonaire.

Découvrez 100 diagnostics en radiologie pulmonaire ainsi que les autres livres de au meilleur prix sur Cdiscount. Livraison rapide !

Radiologie pulmonaire. . Diagnostic de l'infection latente par intradermoréaction à la tuberculine. ... (incidence 8,1/100 000 h soit 5187 cas déclarés en 2010).

Radiologie des affections thoraciques par Sebastian Lange avec la collab. de Paul . 100 diagnostics en radiologie pulmonaire Jonathan Corne, Kate Pointon.

stades du développement pulmonaire selon le type de . 100% de scanners pathologiques . Absence de certitude radio-diagnostique : 25% de diagnostics.

Mots clés : Réanimation ; Échographie pulmonaire ; Échographie diagnostic ; Insuffisance respiratoire aiguë ; . au fait que le radiologue, qui gère habituellement l'échogra- . faisabilité (entre 97 et 100 % dans nos observations) ; . • comme la.

Ce préambule régit la tarification de la radiologie diagnostique en centre .. cliniques dans la case DIAGNOSTIC PRINCIPAL ET RENSEIGNEMENTS.

100 des cas. Une stabilisation clinique et radiologique est observée dans 25 p. 100 des cas et des complications locorégionales dans 65 à 75 p. 100 des cas.

L'emphysème pulmonaire est l'inflation chronique et excessive ou la dilatation . de l'emphysème pulmonaire Faire un diagnostic médical Évaluer les risques.

Voir l'offre d'occasion. 15. Livres - 100 diagnostics en radiologie pulmonaire .. 23. Livres - Radiologie de poche - obstetrique. les 100 principaux diagnostics.

Autres actes de radiologie conventionnelle très fréquemment réalisés: .. le contexte clinique, le diagnostic évoqué et les contre-indications .. en cas de risque de séquelles pulmonaires, en fonction du type de pathogène ; . • afin de . identifiées. 100. 41. 24. 165. Les indications de la radiographie du thorax se restreignent.

100 diagnostics en radiologie pulmonaire Corne J Neuf Livre | Livres, BD, revues, Autres | eBay!

Radiologie pulmonaire : investigations. Livres papier. Catalogue . Collection: La radiologie de poche. Auteur(s) . Pédiatrie : les 100 principaux diagnostics |.

Numération formule sanguine : taux d'hémoglobine : 14 g/100 ml, globules blancs : 8 .

Radiographie pulmonaire : opacités confluentes à prédominance alvéolaire de siège lobaire . l'image radiologique avec une diminution des images à droite et l'apparition . Le diagnostic de

syndrome de Loeffler ascaridien est retenu.

L'examen radiologique et l'examen des expectorations ont été trop peu utilisés. . MOTS CLE : retard ; diagnostic ; traitement ; tuberculose pulmonaire. DANS UNE MALAISIE . à 58/100 000 en 1995, et 54% étaient des cas de tuberculose.

Diagnostic différentiel. Hyperplasie . 100 des patients avec myasthénie grave ont . in der Pädiatrischen Radiologie. . Emphysème interstitiel pulmonaire ○.

Le radiologue doit analyser la lésion pulmonaire . -Scanner thoracique: 100% des patients ..

Leur diagnostic fait appel essentiellement à la TDM HR.

d'un scanner est de 100 à 200 fois plus élevée que . de 40 radios pulmonaires ou de 300 jours de rayonnement naturel. Quelle . X à des fins de diagnostic.

La lecture de la radiographie pulmonaire est codifiée, elle repose sur des principes simples .

Celle-ci doit préciser au radiologue toutes les informations utiles au diagnostic et notamment .. augmentée de volume (100 %) (Fig.11 ABCDE).

Radiographie pulmonaire .. q pour chaque diagnostic médical impliquant des rayons , il faut savoir utiliser juste la dose . cancers radio induits que pour des doses supérieures à 100 ans d'irradiation naturelle. En deçà, il faudrait.

Ablation par radio fréquence · Angioplastie coronaire · Cathétérisme cardiaque pour .

Etiologie, Physiopathologie, Diagnostic, Evolution et Pronostic, traitement . Signes

fonctionnels rencontrés dans l'embolie pulmonaire selon Stein. ... Réalisée dans de bonnes conditions, sa sensibilité et sa spécificité sont de 100 %.

des cas, l'élément de base nécessaire au diagnostic . pulmonaire rétrocardiaque) et sur le cliché en oblique afin de ... sion du remboursement à 100 % de.

6 oct. 2009 . Découvrez et achetez 100 diagnostics en radiologie pulmonaire - Jonathan Corne, Kate Pointon - Maloine sur [www.librairiele neuf.fr](http://www.librairiele neuf.fr).

On peut ainsi chez ces patients renoncer à la radio. .. (sensibilité de 90 à 93%, valeur prédictive négative de 87,5 à 100% selon les groupes). . prévalence de pneumonie de 38%, confirme que l'examen clinique pulmonaire seul n'est pas un.

