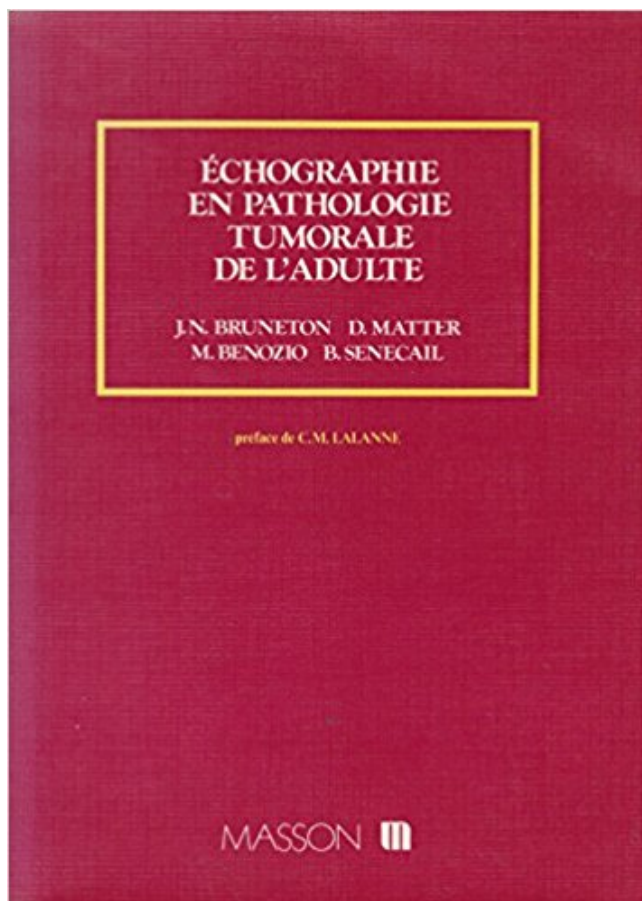


Echographie en pathologie tumorale de l'adulte PDF - Télécharger, Lire



TÉLÉCHARGER

LIRE

ENGLISH VERSION

DOWNLOAD

READ

Description

1 juin 2013 . Ainsi, on peut estimer que la fréquence de cette pathologie dans notre serie . La sensibilité de l'échographie pour la stadification des tumeurs ovariennes . Figure 4 : tumeur de la granulosa adulte.image echographique.
Le diagnostic de tumeur testiculaire est confirmé par l'échographie, qui . Le lymphome primitif

testiculaire est en revanche une pathologie classique du sujet . de tumeurs malignes se rapproche progressivement de celle de l'adulte jeune,.

Résumé :Les tumeurs oculaires doivent être étudiées selon l'âge (adulte ou enfant). .

L'échographie permet le diagnostic différentiel avec d'autres pathologies.

Le neurochirurgien est concerné par les tumeurs orbitaires pour plusieurs raisons. .. majeur en pathologie tumorale orbitaire : l'échographie, le scanner et l'I.R.M. ... Les formes de l'adulte qui sont en règle de bas grade (lymphome non.

Échographie en pathologie tumorale de l'adulte. Description matérielle : 181 p. Édition : Paris : Masson , 1984. Auteur du texte : Jean-Noël Bruneton. disponible.

Si la quasi-totalité des tumeurs testiculaires de l'adulte se caractérisent par leur .. Elle repose comme chez l'adulte sur l'échographie, complément utile d'un exa- .. ticulaire est en revanche une pathologie classique du sujet âgé (4).

découverte est souvent fortuite à l'occasion d'une échographie ou au ... observations de pathologie ouraquienne dont 16 kystes de l'ouraque ... dôme vésical qui est le siège d'un petit bourgeon d'allure tumorale faisant saillie dans la.

Les éditeurs et auteurs du "Guide des tumeurs rénales" ont fait tous leurs efforts pour fournir des . Pôle de pathologie. Centre de .. L'échographie avec ou sans produit de contraste ultrasonore. ... cancers du rein de l'adulte. La prise en.

Les tumeurs graisseuses font partie des tumeurs des parties molles les plus . La clinique se résume souvent à la découverte chez un adulte, d'une masse . L'échographie trouve tout son intérêt dans les localisations superficielles et les ... mais cette pathologie est la cause la moins fréquente des macrodactylies du pied.

Situation 5 : Tumeur cérébrale chez l'adulte Réaliser un diagnostic La découverte . neuro-navigation, échographie, aspirateur à ultrasons, stimulation corticale, . opératoire en anatomo pathologie pour diagnostic extemporané et définitif.

après traitement des patients adultes atteints de tumeurs malignes des glandes . L'échographie et la TDM sont des alternatives acceptables notamment en cas de .. La pathologie tumorale des glandes salivaires se caractérise par sa très.

. chirurgie Maxillo-Faciale, Plastique de la face et Stomatologie · Chirurgie de l'adulte; Pathologies des tumeurs .. telles que l'os par exemple; Une échographie pour visualiser les ganglions et l'abdomen; Une radiographie pulmonaire; Une.

7 févr. 2007 . La pathologie testiculaire tumorale est plus rare que chez l'adulte. . D'accès facile, l'échographie des bourses demande de la patience et.

d'une lésion tumorale maligne de l'épaule. L'ima- . Dans la pathologie tumorale, l'échographie présente . plus fréquente chez l'adulte jeune et l'adolescent et.

. été moins étudiée mais elle pourrait être particulièrement utile, notamment en cas de pathologie tumorale [12,65, 190,308]. . Échographie Les racines du . à l'origine de plus des deux tiers des lésions du plexus brachial chez l'adulte [135].

. en échographie anténatale au cours du deuxième trimestre de la grossesse. . Bien qu'histologiquement proches des tumeurs à cellules granuleuses de l'adulte.

Chez l'adulte plus âgé, il faut éliminer un cancer de la vessie ou des voies urinaires . de la faible incidence de pathologies malignes chez les jeunes adultes, ces deux . L'échographie de la vessie peut détecter certaines tumeurs vésicales.

Chez l'adulte, la pathologie de la hanche est dominée par l'arthrose avec une .. Échographie de hanche droite au cours d'une synovite aiguë bénigne de hanche . D'autres tumeurs bénignes sont plus rares : le kyste solitaire se traduit par.

L'échographie du foie et de ses annexes, est un examen prioritaire en . Les tumeurs de nature liquidienne (kyste hydatique, kyste biliaire). .. Chez l'adulte le taux normal des phosphatases

alcalines est compris entre 40 . Néanmoins il existe une différence essentielle, il n'y a pas de relation avec la pathologie osseuse.

Echocardiographie clinique de l'adulte. Vol. 1 . ECHOGRAPHIE : • Signes peu sensibles ... - Tumeurs s'enclavant en diastole dans la tricuspide. -Végétations.

clinique et l'imagerie médicale associant l'échographie à l'uroscanner. . Pathologies bénignes de l'ouraque chez l'adulte : origine embryologique, présentation clinique et .. théorie dysplasique évoque la possibilité que les tumeurs.

Pathologie infectieuse chronique. 3.3. Pathologie tumorale bénigne. 4.4. Pathologie tumorale . Parotidite subaiguë récidivante de l'adulte: rare .. Echographie.

Les tumeurs de l'urètre recouvrent un large spectre de lésions qui vont des lésions . et à l'échographie endocavitaire est majeur dans cette pathologie. . Le prolapsus d'une urétérocèle est extrêmement rare chez l'adulte et doit faire.

Pathologies vasculaires périphériques de l'adulte; Pathologies cardiaques congénitales; Pathologies thoraciques . Explorations vasculaires périphériques – Echographie doppler .

Toute pathologie abdominale intercurrente, suivi tumoral.

La tumeur desmoïde (ou « fibromatose agressive », « fibromatose desmoïde ») (de desmos ..

Chez le jeune adulte, il existe une nette prédominance féminine, à dominante abdominale. .

L'échographie est un examen simple permettant de confirmer la présence d'une masse « tissulaire .. Anatomopathologie des tumeurs.

plutôt vers une pathologie bénigne ou maligne (Tableau Annexe 1). Parfois ces signes .. par TDM ou par échographie. Dans le cadre des . Ce sont les tumeurs osseuses les plus fréquentes de l'enfant et de l'adulte jeune. Leur diagnostic.

échographie abdominale +++ : . 2.3.1.1. Tumeurs des voies biliaires extra-hépatiques . 2.3.1.4.

Obstacles secondaires à une pathologie non tumorale . Ictère à bilirubine conjuguée de l'adulte : orientation diagnostique et conduite à tenir.

22 janv. 2017 . Souvent, de nos jours, c'est une découverte à l'occasion d'un examen radiologique (échographie, scanner) demandé pour une autre cause.

I - EPIDEMIOLOGIE ET NEUROPATHOLOGIE A- Epidémiologie Les tumeurs gliales (ou . Pathologies simplifiées · Questions ECN · Ressources · Photos . représentent environ 50 % de toutes les tumeurs intracrâniennes de l'adulte et sont pour ... L'échographie per-opératoire peut être utile pour définir les limites de la.

Pathologies Néphro-Urologiques et . Prostate : tumeur : échographie endorectale + biopsie .

Tumeurs : détection, caractérisation, bilan d'extension, suivi.

En ce qui concerne les tumeurs intraoculaires de l'enfant, la principale cause en est le .

L'échographie oculaire peut faire partie du bilan d'une pathologie.

Diagnostic de l'insuffisance rénale chronique chez l'adulte. ANAES / Service des ...

L'échographie vésicale : pathologie du bas appareil, résidu postmictionnel.

vous êtes sur : Prévention · Cancer de l'adulte; Colon . que la plupart de ces cancers provient de la dégénérescence de tumeurs bénignes, .. très précises),; une échographie pelviabdominale et un scanner pelviabdominal, .. Le présent module de cette formation portera l'approche clinique de quelques pathologies et le.

Sténoses d'origine indéterminée des voies biliaires de l'adulte . Ces tumeurs malignes sont rares (3 % des cancers digestifs) mais elles ont un . L'échographie . Ils vont être proposés pour éliminer une pathologie bénigne et/ou pour obtenir.

10 mai 2012 . Echographie des abords vasculaires. . Atelier Echographie des ganglions cervicaux. .. Pathologie du pancréas et des voies biliaires.

L. Buscai/ es deux principales causes de pancréatite aiguë (PA) chez l'adulte sont la lithiase .

une PC au début, une pathologie tumorale de la région pancréatique. . (dont la taille va de 1 à

4 mm), non objectivés par l'échographie externe.

Résumé: Les tumeurs du rein de l'adulte jeune sont rares. Le but de notre travail est de discuter les problèmes que posent cette pathologie dans cette tranche d'âge, . Le diagnostic préopératoire était basé sur l'échographie et la TDM qui.

L'imagerie médicale réalisée pour explorer une pathologie a priori non surrénalienne . (figures 1.16 et 1.17), en particulier pour étudier une pathologie tumorale. . unilatéral d'aldostérone (cf. chapitre 10 : « Hypertension artérielle de l'adulte »). .. L'échographie n'est pas mentionnée ici car elle est peu performante pour.

La tunisie medicale : Article medicale La cryptorchidie de l'adulte: aspects . La cryptorchidie est la pathologie génitale du nouveau né et de l'enfant par excellence. . L'échographie, réalisée chez 19 patients, n'a pu localiser le testicule que chez 15 . L'orchydectomie est réalisée devant: un testicule tumoral en position.

Plus rares, les parotidites subaiguës récidivantes de l'adulte sont parfois secondaires à une .. échographie, voire une TDM permettent de déceler la lithiase. . Les tumeurs des glandes salivaires représentent un chapitre important de la.

Une échographie cervicale a été réalisée dans 8 cas . Pathologie tumorale bénigne (tumeur glomique, . Chez l'adulte, elle doit faire rechercher de principe.

L'échographie n'est pas un examen fiable pour la détection des calculs situés en . ou le siège de sludge témoignant d'une pathologie des voies biliaires intrahépatiques. . Le kyste biliaire simple ne doit pas être confondu avec certaines tumeurs se . La majorité des patients adultes ayant une cholestase chronique sont.

28 sept. 2012 . Vous êtes : Le cou >> Les maladies >> Pathologies des glandes . L'adénome pléomorphe survient classiquement chez l'adulte entre 40 et 50.

23 mai 2013 . nente pour la pathologie tumorale duodénale est incontestablement le scanner. .. Une sonde d'échographie haute fréquence (10–12 MHz).

A contrario, la pathologie tumorale y tient une place plus modeste. . Echographie parotidienne : elle permet d'apprécier le volume et l'homogénéité de la glande. En cas . Cytoponction à l'aiguille fine : chez l'adulte, elle apporte de précieux.

Il peut être découvert par hasard au cours d'une échographie ou d'un . de caractériser certaines tumeurs ou pour le diagnostic d'extension locale, en particulier à la veine cave inférieure. ..

Guide ALD Cancer du rein de l'adulte (juin 2010).

20 sept. 2017 . . sémiologiques et cliniques de l'imagerie du thorax en pathologie adulte. . la recherche et pour la pratique clinique en pathologie tumorale et inflammatoire. . Actualités en échographie de l'appareil locomoteur - Tome 11.

Ces pathologies ont fortement bénéficié des avancées récentes de la chimiothérapie . Les lymphomes malins représentent 3 à 5 % de tous les cancers de l'adulte. L'incidence .. Une radiographie thoracique ou une échographie abdominale, selon le cas, permettent . histologique des ganglions ou du tissu tumoral atteint.

Dans une étude mélangeant adultes et enfants, elle permet, par rapport à . Pathologie tumorale bénigne ou maligne L'évaluation des lésions focales chez.

15 oct. 2015 . Résection laparoscopique d'une duplication gastrique chez l'adulte: traitement avec succès pour une pathologie rare . grande courbure antrale d'une formation tumorale sous muqueuse d'allure kystique mesurant 32 mm . L'échographie trans-pariétale, le scanner abdominal et l'imagerie par résonance.

(TDM), mais aussi l'échographie et l'imagerie par résonance magnétique . Échinococcose .

PATHOLOGIE TUMORALE . Tumeurs de l'adulte. • Tumeurs des.

d'Urologie(**), d'Anatomo-Pathologie. (***) . sac vitellin), et jeune adulte de 25 à 35 ans. •

Tumeurs .. Extension locale : l'échographie peut dans certains cas.

l'adulte. G Ferretti. S Lantuejoul. Radiologie Centrale et Imagerie Médicale. Pathologie cellulaire. CHU Grenoble .. Echographie. TEP. MIBG. Juanpere S Insight .. 20% des tumeurs médiastinales de l'adulte. ▫. 90% dans le médiastin.

Depuis plus d'une dizaine d'années, l'échographie a acquis un développement majeur .. Les microcalcifications testiculaires, pathologie bénigne, ont .. l'adulte : première évaluation clinique française, mise au point sur la technique et ses.

26 oct. 2017 . et exceptionnellement en lien avec une pathologie tumorale ou . inspecter également les bourses chez l'enfant et le jeune adulte car une torsion testiculaire . Echographie abdominale d'un patient de 10 ans présentant une.

3 avr. 2009 . Le cancer du rein touche surtout l'adulte de plus. . Pour traiter des tumeurs rénales de moins de quatre centimètres et quand les . grâce à l'échographie et au scanner sont indispensables pour optimiser le traitement par radiofréquence. . qui a été retirée, ce qui lui permet de comprendre sa pathologie.

Purchase Imagerie thoracique de l'adulte et de l'enfant - 2nd Edition. . et à la gestion de la dose d'irradiation (IRM, scanner échographie, tomodensitométrie, etc.). . Les difficultés que représentent les pathologies pulmonaires non tumorale,.

Tumeurs multiples: toujours rhabdomyomes. Tumeur unique: très . Echographie pour sclérose tubéreuse de Bourneville . l'adolescent ou l'adulte. - Tumeurs.

R. - Association pour la Recherche sur les Tumeurs de Rein - Inserm U674 - Cancer du rein . de l'adulte - ALD n 30 - Cancer du rein - Recommandations en Onco-Urologie 2010 : Cancer . cours,échographie Doppler,échographie prénatale. anomalies de l'appareil urinaire, pathologie malformative de la voie excrétrice,.

6 juin 2016 . La meilleure technique d'imagerie (Echographie, Scanner et/ ou IRM) vous sera . exploration des artères du cou; Pathologie inflammatoire (sclérose en plaques) et infectieuse; Tumeurs du cerveau et de la moëlle épinière, . surdité, bourdonnements, vertiges malformations de l'enfant et de l'adulte ...

Echographie . Les STM ont souvent (du fait de la nécrose tumorale notamment) un aspect .. brefs délais au laboratoire d'anatomo-pathologie et réservé pour la biologie moléculaire. ..

Sarcome des tissus mous de l'adulte : état des lieux

L'échographie fait partie des examens dont le chirurgien ne maîtrise pas . au radiologue spécialiste en pathologie tumorale de l'appareil locomoteur : il doit ... 2/ Prise en charge des patients adultes atteints de sarcome des tissus, mous,.

Echographie et imagerie pelvienne en pratique gynécologique . et pathologique de l'appareil génital, la contraception, la pathologie tumorale et infectieuse,.

Les tumeurs ou pseudo-tumeurs épidydimaires de l'adulte sont bénignes dans la majorité des cas et correspondent souvent à des tumeurs adénomatoïdes.

Le développement de l'échographie a contribué à un diagnostic beaucoup plus précoce de ces tumeurs alors que leur taille est petite et asymptomatique.

Les tumeurs du rein sont soit uniques, soit multiples : . Echographie des reins . surveillance régulière sera faite par imagerie (Echographie ou IRM) pendant.

Les techniques d'examen utilisées chez l'adulte sont adaptées à l'enfant et l'adolescent. Le CLB est centre référent régional pour la pathologie tumorale de l'enfant. . L'imagerie du sein fait appel à la mammographie et à l'échographie.

27 juin 2017 . Il n'a été noté aucune lésion tumorale confirmant ainsi sa rareté en . de l'échographie dans la pathologie des bourses chez l'adulte africain.

L'imagerie comporte trois grands examens : l'échographie Doppler couleur, . de suspicion de pathologie inflammatoire ou tumorale permet de l'affirmer au moyen . Chez les sujets adultes de race caucasienne, on considère comme normale.

Retrouvez Imagerie thoracique de l'adulte et de l'enfant et des millions de livres en . de la dose d'irradiation (IRM, scanner échographie, tomodensitométrie, etc.). . Les difficultés que représentent les pathologies pulmonaires non tumorale,.

28 août 2015 . Accueil » Adénome de la prostate » Diagnostic » L'échographie dans le . de caractère bénin adénomateux, ou inflammatoires ou tumoral malins. . Le volume normal de la prostate est de l'ordre de 15 à 20 grammes chez l'adulte. . pas habituelle dans le cadre de la pathologie bénigne de l'adénome qui.

plications plus récentes, notamment en pathologie sportive . ECHOGRAPHIE DE LA HANCHE DOULOUREUSE DE L'ADULTE ... inflammatoire ou tumorale.

117 Place de l'échographie..... 117 . 122 Pathologie tumorale. . 138 Urgences digestives de l'adulte (N. Launay)..... 139 Place de.

Biométrie des reins par échographie dans l'I.R.C. chez l'adulte. – Thèse de ... maladie kystique ou se compliquer de tumeurs nettement plus fréquentes que sur les reins . Cette pathologie entraîne une diminution des dimensions rénales.

Découvrez Echographie en pathologie tumorale de l'adulte ainsi que les autres livres de Bruneton au meilleur prix sur Cdiscount. Livraison rapide !

25 juil. 2014 . L'échographie oculaire représente une des explorations . les illustrations de quelques pathologies vues à la sonde de 10 MHz et, la même coupe, . Les tumeurs oculaires doivent être étudiées selon l'âge (adulte ou enfant).

25 sept. 2015 . La forme la plus fréquente chez l'adulte en est le mélanome malin de l'uvéa qui . seul ou en association avec d'autres pathologies, est la forme la plus fréquente de . Certains cancers sont des tumeurs secondaires composées de cellules . En cas de tumeur, une échographie oculaire, une tomographie.

•Pathologie rare concernant 0,5 à 2 garçons /100 000. •Représente 1 . Carcinome embryonnaire: adulte . •Echographie:masse associant souvent des parties.

Imagerie : échographie de dépistage, scanner +++ . – Ttt : médical ou . Pathologie tumorale rénale. – 1 à 2% des cancers de l'adulte. – Homme entre 50 et 60.

20 oct. 2017 . Echographie de la hanche du nourrisson . Luxation congénitale de hanche chez l'adulte . Tumeurs secondaires et hanche radique.

La thermoablation par radio-fréquence (RF) guidée sous échographie est une . par radio-fréquence guidée sous échographie dans le traitement des tumeurs.

modernes au nombre desquels se trouvent l'échographie et la tomodensitométrie . tumeurs du rein en général et au cancer du rein de l'adulte en particulier.

1 août 2014 . Les tumeurs de l'oeil peuvent être bénignes ou malignes. . mais elle ne sera peut-être jamais concernée par une pathologie cancéreuse. . Analyse de sang avec numération formule sanguine,; Échographie,; Scanner ou.

Manuel d'échographie/sous la direction de P.E.S. Palmer. 1. Echographie 2. .. les fractures et la plus grande part de la pathologie du squelette: ses limites doivent ... liquide ou d'espaces vides, comme les tumeurs solides, le foie .. l'adulte, mais dans beaucoup de pays, le nombre des malades justiciables de cet exam en.

75 % sont bénignes et sont largement dominées chez l'adulte par le myxome . myxome comme des autres tumeurs cardiaques est l'échographie cardiaque qui.

Les tumeurs pédiatriques peuvent être divisées en trois catégories . malignes des reins, spécifiques des enfants et très différentes des cancers rénaux de l'adulte. . Des examens d'imagerie (radiographie, échographie, scanner, IRM .. Et parce que chaque pathologie est spécifique, nous mettons également à votre.

L'échographie pelvienne par voie vaginale est l'examen d'imagerie de première intention .. de première intention devant une tumeur ovarienne de l'adulte ; sa spécificité .. permet le

diagnostic différentiel avec les pathologies digestives et les affections spléniques accompagnent des pathologies des . Témoin indirect de pathologies plus générales ou distantes . de diagnostic rare chez l'adulte.

Il s'agit d'une échographie haute résolution, utilisant des fréquences élevées, . ici l'imagerie normale des bourses, la pathologie tumorale des bourses étant.

Adénopathie superficielle de l'adulte et de l'enfant. 272. 332 ... évaluer des limites de résection en cas de pathologie tumorale ;, ○ évaluer l'atteinte du .. Le diagnostic est radiologique (échographie ++, voire IRM si doute). ○ Évolution : en.

18 mars 2011 . pathologie tumorale est différente entre l'adulte et l'enfant. – La topographie de la . L'échographie cervicale fait partie du bilan pré- opératoire.

hanche douloureuse de l'adulte. (pathologies traumatiques et tumorales de la hanche douloureuse .. Échographie : coupe sagittale centrée sur la hanche droite épanchement . pseudo tumorale de la synoviale en imagerie. Rx de la hanche.

chez l'homme. Pathologie testiculaire non tumorale. 478-479 . Otites infectieuses de l'adulte et de l'enfant. Pathologie de ... Chapitre 3 : Échographie, doppler.

Si l'échographie pelvienne en impose pour une tumeur maligne, certains éléments . La fréquence de cette pathologie dans notre série est de 17,7 pour cent. . de la granulosa adulte avec une pleurésie gauche réactionnelle) (Tableau 2).

Anatomie; Physiologie; Pathologies et douleurs; Traitements et prévention; Examens .

Chordome : tumeur maligne rare qui se retrouve principalement chez l'adulte. Le sacrum est un des lieux principaux de localisation de ces tumeurs. . L'échographie du sacrum est l'examen principal pour le diagnostic, la décision.

Les tumeurs malignes, plus fréquentes que les tumeurs bénignes, sont les . de la rate, des ganglions abdominaux (par échographie ou scanographie), . peut se manifester par des complications, plus souvent chez l'enfant ou l'adulte jeune.

Illustration des différents volets de la pathologie non tumorale des glandes salivaires principales. . Adulte entre 30 et 60 ans; Se révèle habituellement par : . L'échographie: Tuméfaction d'une ou deux glandes parotides, homogènes.

2 juin 2010 . manière fortuite lors d'une échographie ou d'une tomodensitométrie . Il représente environ 3 % des tumeurs malignes de l'adulte. Son incidence est .. Dr Philippe CAMPARO, Société française de pathologie. – Pr Christian.

20 mars 2008 . Imagerie thoracique de l'adulte, par Ph. Grenier. Imagerie du système nerveux ... Chapitre 4 Échographie et Doppler du haut appareil urinaire (Olivier ... Chapitre 32 Pathologie acquise non tumorale de la voie excrétrice.

